The Japanese Society for Temporomandibular Joint
一般社団法人 日本顎関節学会

News Letter No. 21

（2024 年 6 月 18 日発行）

理事長　依田哲也
社会連携・広報委員会委員長　羽毛田 匡

News Letter No. 21

今回は 2024 年 5 月 19 日(日)に行われた第 59 回一般社団法人日本顎関節学会学術講演会について、**石巻赤十字病院・歯科口腔外科**の**樋口景介先生**に報告していただきます。

第 59 回一般社団法人日本顎関節学会学術講演会報告
「顎関節症と鑑別を要する疾患における外科治療の現在」
2024 年 5 月 19 日（日）　zoom 形式開催

講演の前に、小見山 道 副理事長・学術委員会委員長から、今回の学術講演会の説明があった。

講演 1：「顎関節治療における外科治療の位置づけと鑑別疾患」
石井 広太郎 先生（飯塚病院　歯科口腔外科）

顎関節症の診断において、類似の症候を呈する疾患を除外することが最も重要であると述べられ、耳鼻科と連携して診断した真珠腫性中耳炎、悪性外耳道炎の 2 症例を提示していただいた。いずれも歯科ではなじみがない疾患であり、医科との連携が重要であることを改めて認識した。

顎関節症治療における外科治療として、①パンピングマニュピレーション（Single Puncture）、②上関節腔洗浄療法（Double puncture）、③鏡視下手術、④開放手術、⑤人工顎関節全置換術が挙げられる。①②は、保存療法が不奏功の場合に適応となり、初期治療後 3 か月以内に Double puncture にて 100ml 以上の生理食塩水で洗浄するのが効果的であると説明された。関節洗浄後の注入薬剤として、ステロイド剤よりもヒアルロン酸が望ましく、近年は PRP や PRGF の有効性が報告されている。①②が不奏功の場合に③が適応となり、疼痛や開口量の改善効果がより高いとされる。④は難治性顎関節症にのみ適応が検討され、関節円板切除術は顎関節強直症の続発が懸念され、関節円板修正術や関節円板縫合固定術など関節円板の本来の機能を生かす手術が望ましいと説明された。

最後に、2018 年の日本顎関節学会総会・学術大会で特別講演された Dolwick 先生の 50 年間にわたる顎関節外科のこれまで、現在、未来の論文が紹介され、顎関節治療は今後さらなる発展が期待できると感じた。

講演２：「顎関節外科処置に必要な解剖と画像検査」

松本 邦史 先生（日本大学歯学部歯科放射線学講座）

顎関節外科処置に必要な解剖を断層画像を動かしながら解説する斬新な講演であった。

最初に頭頸部の単純 CT を用い、骨や筋の解剖が解説された。次に、頭頸部の CTA（CT angiography）を用い、動脈の走行が解説された。総頸動脈→外頸動脈→舌動脈、顔面動脈、浅側頭動脈などの走行を追いながら詳細な説明がなされ、血管を追求するには時間を要するが、楽しい時間であるとの演者のコメントが印象的であった。最後に、顎関節の MRI を用いて、顎関節構成体の解剖が解説された。顎関節穿刺に際して、術前にどこに着目すべきか説明され、実践的な内容であった。

日常臨床において、これほど時間をかけて画像を読影する機会はなかったが、解剖を熟知し、詳細に読影することの重要性を改めて実感した。

講演３：「顎関節疾患に対する顎関節洗浄療法・鏡視下手術・内視鏡支援下手術の適応」

野上 晋之介 先生（東北大学大学院歯学研究科 顎顔面口腔再建外科学分野）

最初に、顎関節内障/変形性顎関節症の関節内病態の説明があり、顎関節への機械的ストレスが、低酸素・灌流障害を引き起こし、フリーラジカルを発生させ、滑液中のヒアルロン酸の低分子化、一方で、IL-1β、IL-6、TNFαなどの炎症性サイトカインの放出を引き起こし、これらの結果、骨吸収などの組織変化へ至るという生物学的・生化学的メカニズムが解説された。次に、パンピング・顎関節腔洗浄療法、関節鏡視下手術について、第一穿刺、第二穿刺、関節鏡挿入、関節腔内の線維組織の除去の手順やコツについて動画を流しながら詳細な説明があった。

関節突起骨折において、基底部/下顎部/上顎部骨折で、脱臼骨折していないものに対しては、内視鏡支援下で口腔内アプローチによる観血的整復固定術が適応され、脱臼骨折は整復の困難性から口腔外アプローチの適応となる。頭部骨折は基本は保存治療だが、線維性癒着を続発させないためにも、パンピング・顎関節腔洗浄療法、すなわち、炎症性サイトカインのドレナージを行い、早期に開口訓練を開始することで顎機能・咀嚼機能の良好な回復が得られると述べられた。

滑膜軟骨腫症は、関節視鏡下手術、開放手術、内視鏡支援下開放手術が適応される。関節視鏡下手術は大きな軟骨瘤の摘出は困難であり、3mm 以上の軟骨瘤がある場合は開放手術が選択され、病変が内側に及ぶものは内視鏡を併用すると説明された。

顎関節外科手術は、関節鏡や内視鏡を活用し、以前よりも低侵襲になっていることを理解し、さらなる術式の発展を期待した。

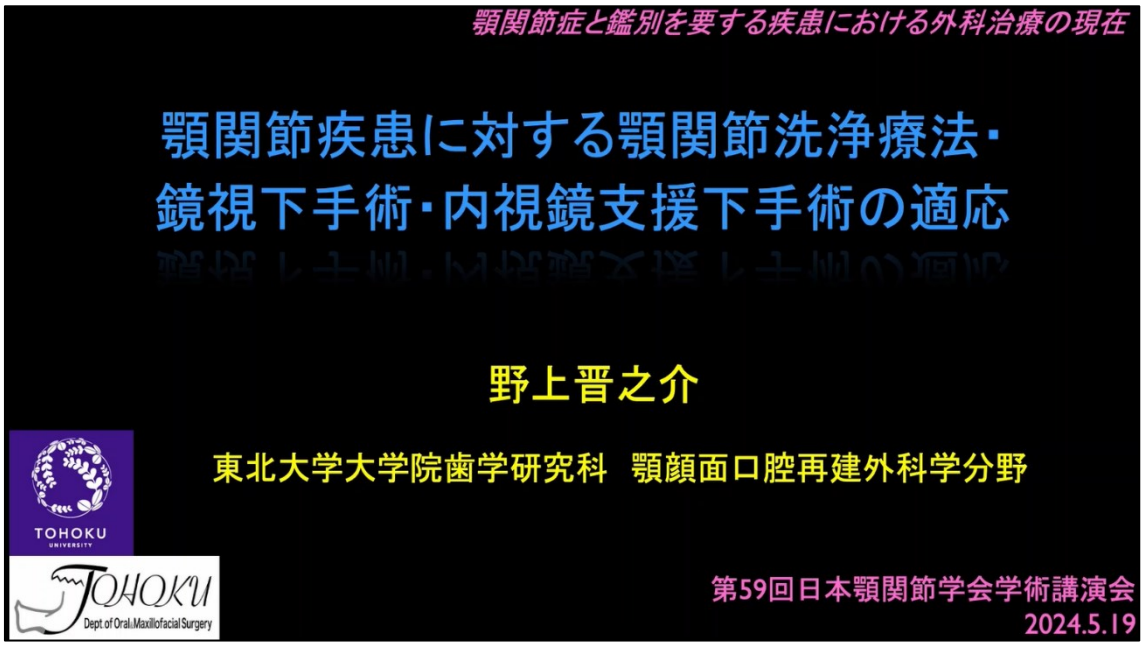

講演４：「開口障害を主徴候とする疾患と内科との連携が必要な疾患への外科的対応」

佐藤 毅 先生（九州歯科大学 歯学部 口腔保健学科 歯科衛生士育成ユニット）

開口障害を主徴候とする顎関節症の鑑別疾患として、顎関節強直症、滑膜軟骨腫症、咀嚼筋腱・腱膜過形成症、筋突起過形成症、巨細胞性動脈炎が挙げられた。

顎関節強直症は、顎関節の可動性の減少・不動化をきたす疾患で、顎関節授動術や人工顎関節全置換術が適応され、滑膜軟骨腫症は、関節滑膜組織から軟骨瘤が遊離し、関節腔の滑液内で増大する疾患で、腫瘍摘出術が適応されるとの説明があった。顎関節への手術アプローチとして、耳前切開法、耳内切開法、Al-Kayat Bramely 法の術式が動画で紹介された。筋突起過形成症は、過度に形成された筋突起が頬骨体部の内面と干渉することで開口障害を引き起こす疾患で、筋突起切離術や筋突起切除術が適応され、咀嚼筋腱・腱膜過形成症は、咀嚼筋の腱・腱膜の過形成により筋の伸長が制限されて開口障害をきたす疾患で、咬筋腱膜切除術、側頭筋腱切除術、筋突起切除術が適応される。手術だけでなく術後の開口訓練が重要であり、万能開口器を用いた自己開口訓練のレジュメンが紹介され、訓練中は歯の損傷を防ぐためにハードタイプの保護床を装着するとよいとの実践的な解説もあった。巨細胞性動脈炎は、大型・中型の動脈に巨細胞を伴う肉芽腫を形成する動脈炎であり、50 歳以降に発症、女性に多く、側頭部痛（60%）、発熱、倦怠感（40%）、咀嚼を続けると痛みで中断する動作を繰り返す顎跛行（30-40%）、失明（20%）などの症状が生じる疾患で、診断には浅側頭動脈の生検が必須である。治療はステロイド療法であり、内科との連携が重要であると述べられた。

いずれの疾患も、系統的な解説と手術の画像や動画が提示され、非常に分かりやすく、今後の診療に役立つ有益な講演であった。

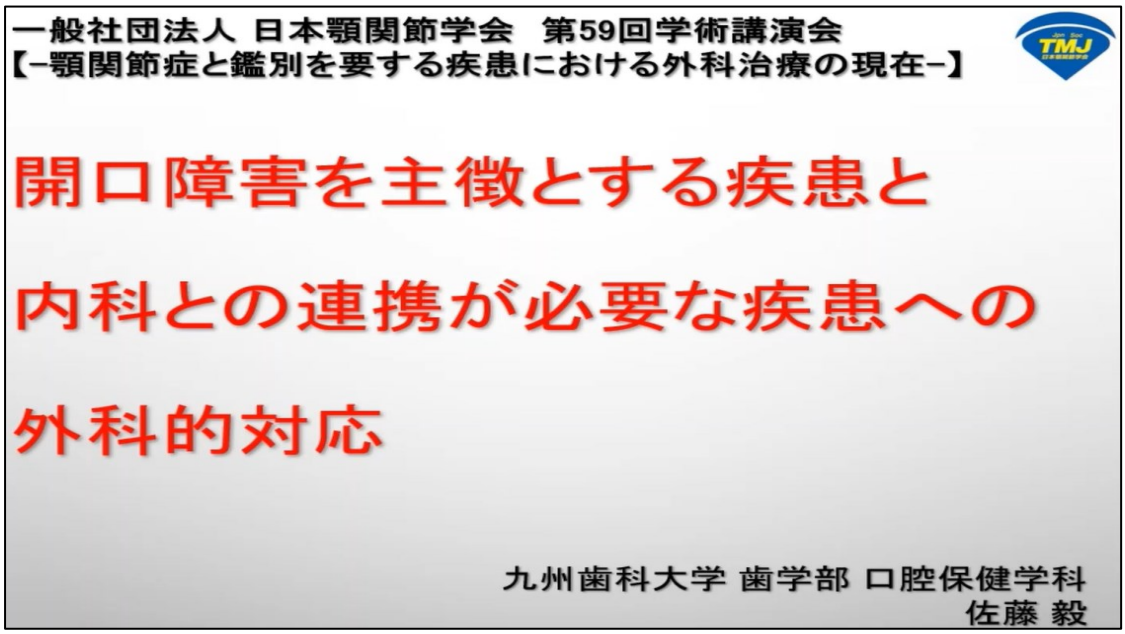

講演５：「口腔機能回復治療としての咬合に配慮した顎関節の口腔外科的対応」
大井 一浩 先生（金沢大学大学院医薬保健学総合研究科 外科系医学領域顎顔面口腔外科学分野）

咬合異常を生じるうる顎関節疾患として、変形性顎関節症、進行性下顎頭吸収（PCR）、下顎骨骨折、顎関節後部組織肥厚、顎関節強直症、顎関節リウマチ、下顎頭過形成、滑膜軟骨腫症、咀嚼筋間隙膿瘍、顎口腔ジストニアの症例が提示された。咬合異常は多種多様な要因で生じるが、顎関節の解剖を熟知し、咬合異常の部位や程度を把握することが鑑別診断に有用であると説明された。

また、顎関節疾患に対する治療により咬合異常をきたす可能性もある。顎関節の手術では関節腔の変化や病変摘出後の空隙が原因で咬合異常を生じことがあるが、咀嚼筋腱・腱膜過形成症などで行う筋突起や咀嚼筋腱に対する手術でも咬合異常を生じる可能性があることに注意が必要であると述べられた。特に顕著な咬合異常を呈する疾患として関節突起骨折が挙げられ、咬合に配慮した手術や術後のリハビリテーションが重要であることを再認識した。

顎関節疾患やその治療により生じた二次的な咬合異常から骨格性不正咬合へ至る場合があり、口腔機能回復期に顎矯正手術や人工顎関節全置換術などの外科的咬合改善治療が必要となることがある。顎矯正手術では、顎関節の問題が後戻りや咬合安定性に影響するとされ、術中の近位骨片の位置決め、骨片固定法、関節円板整位術との併用などさまざまな工夫が紹介された。人工関節全置換術は生体の顎関節と異なり、その適応には慎重な検討が必要であると述べられた。
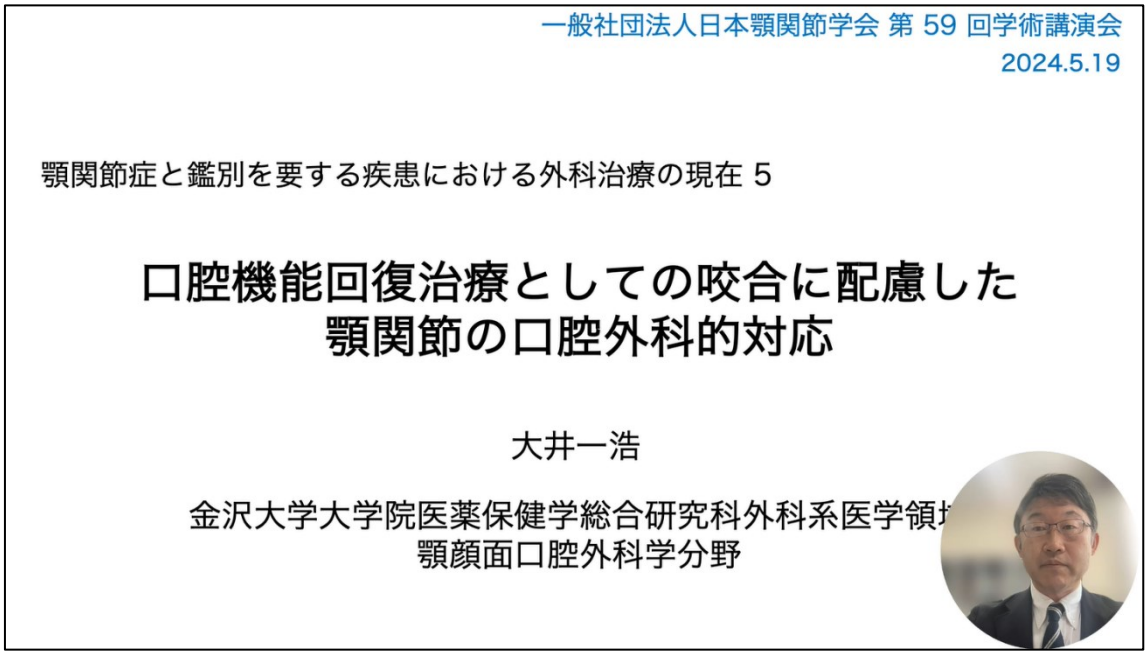
最後に、20 歳男性、顎関節強直症、下顎後退、右方偏位、小下顎、重度の睡眠時無呼吸症候群の症例の治療経験が提示され、約 6 年間かけて、顎関節授動術、下顎骨延長術、オトガイ形成術、上下顎形成術を行い、口腔機能や AHI は大きく改善した。まさしく口腔機能回復治療として顎関節外科治療および外科的矯正治療が行われた症例であり、治療前後の劇的な変化に感銘を受け、顎関節専門医が果たす役割の大きさを実感した。